Diss. Kiel

Stanford University Library
MAY
23
1901

Aus der chirurgischen Poliklinik zu Kiel.

Zur Casuistik

der

Luxatio genu congenita.

Inaugural-Dissertation

zur Erlangung der Doktorwürde

der medizinischen Fakultät

der Königl. Christian-Albrechts-Universität zu Kiel

vorgelegt von

Heinrich Bisping,

approb. Arzt aus Emsdetten i./Westf.

Kiel 1902.

Druck von H. Fiencke.

Aus der chirurgischen Poliklinik zu Kiel.

Zur Casuistik

der

Luxatio genu congenita.

Inaugural-Dissertation

zur Erlangung der Doktorwürde

der medizinischen Fakultät

der Königl. Christian-Albrechts-Universität zu Kiel

vorgelegt von

Heinrich Bisping,

approb. Arzt aus Emsdetten i./Westf.

Kiel 1902.

Druck von H. Fiencke.

No. 77.

Rektoratsjahr 1902/1903.

Referent: Dr. **Helferich.**

Zum Druck genehmigt:

Dr. **Fischer,**
z. Z. Dekan.

Meiner lieben Mutter

und

dem Andenken meines teuren Vaters

in Liebe und Dankbarkeit

gewidmet.

Digitized by the Internet Archive
in 2026

https://archive.org/details/IA40153521_0061

Die congenitalen Luxationen gehören im allgemeinen zu den seltensten Missbildungen. Trotzdem finden sich schon in den frühesten Zeiten Angaben über dieselben in den medizinischen Büchern, und schon Hippokrates kannte sie. Nirgends aber wird bis zum Anfange des vorigen Jahrhunderts der Deformitäten im Kniegelenke Erwähnung gethan, obwohl gerade diese es sind, die sofort bei der Geburt die Aufmerksamkeit auf sich ziehen, während die übrigen angeborenen Luxationen, z. B. die Luxatio coxae, oft erst dann bemerkt werden, wenn das betreffende Gelenk in Funktion treten soll. Die abnorme Stellung, welche bei der Kniegelenksverrenkung der Unterschenkel zum Oberschenkel einnimmt, springt so in die Augen, dass Hebeamme sowohl wie Eltern auf den ersten Blick die Deformität wahrnehmen und ärztliche Hilfe in Anspruch nehmen. Doch nur wenigen ist es wegen der ausserordentlichen Seltenheit ihres Vorkommens vergönnt, eine solche Luxation zu sehen.

Unter Luxatio genu congenita versteht man eine nicht intra partum, sondern vor der Geburt im Uterus entstandene andauernde Verschiebung der Tibiacondylen an der ihnen entsprechenden Gelenkfläche des Femur.

Über den Begriff Luxatio genu congenita herrschten bei den verschiedenen Autoren bis in die neueste Zeit die verschiedensten Ansichten. Erst G. Drehmann hat das Verhältnis des angeborenen sogenannten genu recurvatum zur angeborenen Luxation des Kniegelenkes klar gestellt, indem er zeigte, dass es sowohl ein einfaches genu recur-

vatum congenitum, als eine wirkliche angeborene Luxation gebe. Als genu recurvatum sind nur die zu bezeichnen, welche eine normale Beugefähigkeit des Kniegelenkes und keine Verschiebung der Femurcondylen nach hinten besitzen. Die Luxation entsteht erst sekundär, wahrscheinlich durch die Belastung des Gelenkes.

Die congenitalen Verrenkungen im Kniegelenke lassen sich ebenso wie die traumatischen in solche nach vorn, hinten, aussen und innen einteilen. Sie sind entweder einseitig oder doppelseitig, häufig noch compliciert mit sonstigen Bildungsanomalien aller Art. Bei den einseitigen ist am häufigsten das linke Bein betroffen. Die eigentlich typischen und meistens vorkommenden sind diejenigen nach vorn, und diese alle zeigen eine gewisse Übereinstimmung und Regelmässigkeit in ihrer äusseren Erscheinung und Form.

Eine einseitige Luxation im Kniegelenke nach vorn bietet gewöhnlich folgendes klinische Bild:

Das Hüftgelenk steht in leichter Flexionsstellung, das Bein ist im Kniegelenke stark nach vorn übergebeugt, hyperextendirt; der Winkel, den Ober- und Unterschenkel mit einander bilden, kann ein stumpfer, ein rechter, ja sogar ein spitzer sein, so dass in den ausgesprochensten Fällen die Vorderfläche der Tibia der Vorderfläche des Femur, die Zehenspitzen der Bauchwand anliegen. Von Schwellung, Rötung und Schmerzhaftigkeit, wie beim Trauma, ist keine Spur vorhanden. Durch Druck auf den Unterschenkel vermag man die Hyperextension noch zu vermehren, doch nach Aufhören des Druckes federt der Unterschenkel wieder in die alte Lage zurück. Beugung, aktiv sowohl wie passiv, ist nur sehr gering und verursacht Schmerzen. Seitliche Bewegungen sind nach D r e h m a n n sofort nach der Geburt wegen Spannung der Seitenbänder nicht ausführbar, später aber soll abnorme seitliche Beweglichkeit und Schlottergelenk eintreten. An Stelle der normal leeren Kniekehle findet man eine Hervorbuchtung, die beiden Femurcondylen, deren Fläche man abtasten kann, und welche die Haut

daselbst in mehr oder weniger starke Anspannung versetzen. Kapsel und Bänder sind meist gedehnt und gespannt, vorn über der Patellargegend relaxirt und in mehrere Falten gelegt, unter denen die meist stark nach oben verschobene Patella durchzutasten ist. Mitunter fehlt die Patella ganz, zuweilen findet man sie anfangs nicht, erst mit dem weiteren Wachstume des Kindes tritt sie dann nach Wochen und Monaten deutlicher hervor. Die Tibiacondylen sind je nach dem Grade der Luxation auf die vordere Fläche der Condylen des Femur oder auf den untersten Teil des Femurschaftes verlagert.

An der Vorderfläche des Kniees sieht man mehrere tiefe querverlaufende Hautfalten; die Muskulatur ist schlaff, in andern Fällen contrahirt. In einzelnen Fällen haben sich Drucknarben gefunden.

Reposition ist meistens durch Zug am Unterschenkel zu bewerkstelligen, doch tritt in der Mehrzahl der Fälle die alte Stellung sofort wieder ein.

Ganz dieselben Symptome bietet die doppelseitige Luxation nach vorn; doch scheinen diese Verrenkungen von vorn herein deutlicher ausgeprägt zu sein; Hier findet man auch schon beim Neugeborenen abnorme seitliche Beweglichkeit.

Die Luxation im Kniegelenk nach hinten ist äusserst selten und wurde von manchen Autoritäten geradezu geleugnet. Bei ihr tritt der hintere Rand der Tibia und ihre Gelenkfläche deutlich nach hinten heraus; die Patella ist, wenn vorhanden, vorne fest an das Femur angepresst. In dem Falle von Aumüller schien sie auf den Condylen des Femur festgewachsen zu sein. Die Achse des Unterschenkels steht hinter der des Femur. Die Flexion ist unbehindert ausführbar, bei der Extension giebt sich ein gewisser Widerstand kund.

Die lateralen Luxationen sind ebenfalls nur Ausnahmefälle; die Verlagerung findet nach der äusseren oder inneren Seite des unteren Femurrandes statt. Die Patella ist nach

innen oder aussen verzogen, seitliche Bewegungen sind eher ermöglicht als Extension und Flexion.

Genaue pathologisch-anatomische Untersuchungen liegen über diesen Gegenstand nur wenige vor. Doch hat man in letzter Zeit öfter Gelegenheit gehabt, am Lebenden die Autopsie zu machen, da man therapeutisch blutige Reposition mit Eröffnung der Gelenke vornahm.

In den leichteren Fällen ist der Befund ein völlig negativer; die Gelenkflächen der in Betracht kommenden Knochen sind unverändert. In schwereren Graden jedoch sind die hinteren Partieen der Femurgelenkflächen teilweise degenerirt, in einem Falle von T a r n i e r waren sie völlig geschwunden. An Stelle der normalen Wölbung nach vorn findet sich dann eine von unten hinten nach vorn oben aufsteigende plattgedrückte Gelenkfacette, auf der die Tibiacondylen ruhen.

Die Kapsel verhält sich in den einzelnen Fällen verschieden. Bald finden wir Schrumpfung der vorderen Wand mit Dehnung der hinteren oder umgekehrt, bald in allen Teilen Schrumpfung respective Erweiterung. Die Bänder verlaufen entsprechend der veränderten Stellung der Gelenkenden, anstatt von oben nach unten, von vorn nach hinten.

Die Muskulatur ist im Allgemeinen gut entwickelt, doch ist in vielen Fällen der Quadriceps verkürzt; die Beuger sind oft nach vorn verlagert und wirken als Überstrecker. Die Patella fehlt mitunter gänzlich, mitunter ist sie rudimentär oder von normaler Grösse.

Hie und da ist, entsprechend einer Verschiebung nach innen oder aussen der eine oder andere Condylus und der entsprechende meniscus weniger ausgebildet.

Wie aus den neuesten statistischen Berichten hervorzugehen scheint, überwiegt auch hier, wie bei der Luxatio coxae congenita, das weibliche Geschlecht. Von den durch Dr. D r e h m a n n berichteten 127 Fällen ist 76 mal das Geschlecht angegeben, davon sind 29 männlichen, 46 weiblichen Geschlechtes, 1 Hermaphrodit. Auch die 2 Fälle, über die ich am Schlusse dieser Arbeit zu berichten gedenke, sind weiblichen Geschlechtes. Ferner unterscheidet D r e h m a n n

102 Fälle von Luxation nach vorn, davon
54 „ „ einseitiger,
48 „ „ doppelseitiger Luxation;
6 einseitige nach hinten;
3 „ „ aussen;
2 „ „ innen;
5 doppelseitige nach hinten;
3 „ gemischte nach vorn und nach hinten;
6 willkürliche Luxationen.

127

Als wohl zuletzt publicirter Fall wäre endlich der von Diruf (Erlangen 1900, Dissertat.) zu erwähnen, der besonders noch durch die zahlreichen Complicationen interessant ist.

1. Doppelseitige Luxatio genu congenita nach der Seite, oben und aussen;
2. Verkrümmung und Verkümmerung der Ohrknorpel bei normalem Gehör;
3. Naevus an der Prominentia occipitalis;
4. doppelseitige Luxatio pubica;
5. doppelseitiger offener Leistenkanal;
6. Luxation und Verlagerung der Patella nach aussen und oben;
7. geringer Pes equino-varus beiderseits (sekundär).

Als Entstehungsursache der congenitalen Luxation im Kniegelenke hat man die verschiedensten Momente ins Feld geführt. Nach Capuron, Chelius, Petit u. A. sollen die Geburtshelfer bei der Extraction die Luxation herbeiführen. Da aber jede plötzlich entstehende Luxation einen Kapselriss oder bei Kindern eine Epiphysentrennung herbeiführen muss, die Erscheinungen hier aber stets auf lange einwirkende Gewalt hinweisen, und endlich Hibon und andere experimentell nachgewiesen haben, dass selbst bei vorsichtigen derartigen Versuchen eher eine Fractur herbeigeführt wird als eine Verschiebung der Gelenkflächen, ist diese Lehre nicht zu halten. Verneuil meinte, eine unmittelbar der Geburt sich anschliessende Parese oder Para-

lyse könne diese Deformität hervorrufen, aber die Verrenkung ist ja schon gleich bei der Geburt vorhanden.

Chaupier, Guerin, Reclius u. A. führen die Affection auf eine Erkrankung oder Störung des Gehirns, Rückenmarks oder von Nerven zurück, die Lähmungen, beziehungsweise spastische Contracturen zur Folge haben. Sedillot und Stromeyer wollen in Erschlaffung der Kapsel und des Bandapparates die Ursache finden.

Wieder andere machen Erkrankungen der Gelenke, Hydropsie, Fungus, Caries, massenhafte Fettansammlung im Gelenke, infolge Hypertrophie der Haverzischen Drüsen, verantwortlich, doch hat man bei Sektionen nie derartiges gefunden.

Heredität soll nach Dupuytreu, Robert und Krönlein, wie bei vielen anderen Missbildungen, so auch hier eine Rolle spielen.

Heute finden im Allgemeinen nur noch folgende Theorieen Anerkennung:

1) Die congenitalen Luxationen haben ihre Ursache in einer Bildungs- oder Entwicklungshemmung. Dieses kann man wenigstens bei allen denjenigen Fällen, welche neben der angeborenen Verrenkung noch andere Deformitäten zeigen, Defekte, monstruöse Bildungen, mit ziemlicher Sicherheit annehmen.

2) In den weitaus meisten Fällen findet die Luxation in der Drucktheorie eine ausreichende Erklärung. Von vielen Autoren wird immer und immer wieder darauf hingewiesen, dass die Schwangere ein Trauma erlitten hätte, und dass dieses die Luxation bewirkt habe. Aber schon Malgaigne führte aus, dass durch eine solche direkt einwirkende Gewalt nie eine Verschiebung eintreten könnte und das wurde auch durch wissenschaftliche Untersuchungen und Experimente bestätigt. Die betreffenden Autoren nahmen eine der traumatischen ähnliche Luxation an, sie kannten eben die pathologisch-anatomischen Befunde noch nicht, aus denen klar hervorgeht, dass zum Zustandekommen derartiger Veränderungen längere Zeit erforderlich ist, und

dass eine längere Fixation in anormaler Stellung der Gelenke bestanden haben muss. Es ist ja allerdings zuzugeben, dass ein Trauma, etwa ein Stoss gegen das Abdomen der Schwangeren das Bein des Kindes gestreckt haben kann und so in einzelnen Fällen die Veranlassung geworden ist zur falschen Lagerung der kindlichen Extremitäten. Abnorme Druckverhältnisse bewirken dann die weiteren Veränderungen und zwar nach Dr. Muskat etwa auf folgende Weise. Denken wir uns, die Extremitäten lägen im Uterus gestreckt, sei es nun, dass es bei der Differenzirung der Gelenke garnicht zu einer Beugestellung gekommen ist, oder dass das Bein späterhin durch irgend welche Vorgänge in Streckstellung gebracht wurde. Unter gewöhnlichen Verhältnissen, bei reichlichem Fruchtwasser, wird es dem Kinde leicht werden, die Extremität beliebig zu bewegen und in die richtige Lage zurückzubringen. Ist aber der Uterus zu eng, zu wenig Fruchtwasser vorhanden, so werden die Beine in dieser Stellung festgehalten. Die stossenden Bewegungen der Beine, die Contractionen des Uterus, die einen fortwährenden Druck auf die Füsse bedingen, sowie das Wachstum der Extremitäten führen auf die Dauer eine Überstreckung mit oder ohne seitliche Verschiebung herbei. Dabei bildet sich der vordere untere Teil des Femur entsprechend den auf ihm ruhenden Tibiacondylen um, er wird abgeschliffen und abgeplattet. Bleibt diese Überstreckung längere Zeit bestehen, so beginnen allmählich die Extensoren sich zu verändern; namentlich der Quadriceps findet sich mitunter verkürzt, die Flexoren werden nach vorn verlagert. Schliesslich kommt es auch zu Veränderungen an der Kapsel und so wird denn das Bein in dieser abnormen Stellung festgehalten und die Gelenkflächen passen sich den neuen Verhältnissen an. Das Resultat ist zunächst das einfache Genu recurvatum, später kommt es zum langsamen Abgleiten der Gelenkflächen von einander, zur wirklichen Luxation im Kniegelenke.

Für die Richtigkeit dieser Theorie, das mechanische Verhältnisse bei der Entstehung der Affektion die Hauptrolle spielen, sprechen verschiedene Umstände. Einmal hat man bei der Geburt solcher Kinder häufig die Beobachtung

gemacht, dass nur wenig Fruchtwasser vorhanden war. Ferner findet man in den Berichten die Angaben, die Kinder seien mit über die Schulter geschlagenen oder gegen die Brust gebeugten Beinen zur Welt gekommen. Bekannt ist es ja, dass neugeborne Kinder noch längere Zeit nach der Geburt diejenige Lage in der Ruhe einnehmen, in der sie sich unmittelbar vorher im Uterus dauernd befunden haben. Ein solches Verhalten zeigten gerade solche Kinder besonders auffällig, oder wenn der Arzt erst später hinzugezogen wurde, liessen sich die Beine öfters gerade in die betreffende typische Stellung leicht zurückbringen. Endlich haben einzelne Autoren (Nasse, Kruckenberg, Aumüller) Drucknarben konstatiren können.

Prognostisch bieten die nicht complicirten Kniegelenksverrenkungen bedeutend bessere Chancen als die angeborene Hüftluxation, da die Diagnose eben zeitig gestellt wird und die Therapie sofort einsetzen kann. Schwere Complicationen beeinflussen natürlich die Prognose in ungünstiger Weise. Aber auch in den Fällen, wo die Luxation nicht sofort in Behandlung kommt, ist die Prognose nicht schlecht, da wir auf blutigem Wege die Luxation beseitigen können und ein gebrauchsfähiges Kniegelenk erhalten.

Therapeutisch kommen bei der congenitalen Luxation im Kniegelenke orthopaedische und operative Massnahmen in Betracht, und zwar erstere in den leicht reponirbaren Fällen, letztere dort, wo durch Veränderungen der Gelenke und der dieselben umgebenden Weichteile eine manuelle oder durch zweckdienliche Bandagen herbeizuführende Reposition unmöglich gemacht wird.

In sehr vielen Fällen kommt man mit blosser Massage aus. Kleeberg, Müller u. A. erreichten auf diese Weise in verhältnismässig kurzer Zeit völlige Heilung. Ein- bis zweimal täglich wird das betreffende Bein kräftig massirt, gleichzeitig werden vorsichtige und langsame Beugeversuche vorgenommen, wobei man sich natürlich vor Frakturen oder Epiphysentrennungen zu hüten hat. Kommt man so nicht weiter, so versucht man das Redressement forcé in Narkose. Der Unterschenkel wird zunächst noch weiter hyperextendirt

und so die Tibia aus ihrem Lager herausgehebelt, darauf durch Druck in maximal hyperextendirter Stellung des Unterschenkels auf die Fusssohle nach unten, also nach dem jetzt unterhalb gelegenen Knie zu, der Kopf der Tibia nach unten gebracht. Durch jetzt folgende rasche Flexionsbewegung und Gegendruck von hinten auf die Femurcondylen wird die Luxation vollig reponirt. Die Reposition ist erst dann als vollendet anzusehen, wenn die Femurcondylen in der Kniekehle überhaupt nicht mehr zu fühlen sind und der Unterschenkel in Narkose die Flexionsstellung beibehält. Alsdann wird das Bein im Kniegelenke rechtwinklig gebeugt und in dieser Stellung vermittels eines Gips- oder Schienenverbandes fixirt. Hierzu eignen sich sehr gut die Guttaperchaschienen. Der Verband muss zugleich auch das Hüft- und Fussgelenk mit umfassen. Nach 8 Tagen wird der Verband erneuert, nach weiteren 8 Tagen wieder. Dann beginnt man mit der Massage und Gymnastik, fixirt aber nach jeder Sitzung das Gelenk wieder. Gelang auf diesem Wege die Reposition nicht vollkommen, so gab man sich früher mit einem relativen Erfolge zufrieden. Man stellte die Extremität so gerade als möglich und liess ev. dauernd Bandagen tragen. In neuerer Zeit aber hat man angefangen, operativ die Luxation zu behandeln. Contracturen der Strecker hat man durch Tenotomie des Quadriceps oder durch Osteoclasie (Phocas) gebessert.

J. Wolff war der erste, der einen grösseren operativen Eingriff bei der Luxatio genu congenita unternahm. Es handelte sich um ein neunjähriges Mädchen mit Anomalieen fast aller Gelenke und linksseitiger praefemoraler Luxation. Einfache orthopädische Behandlung war aussichtslos. Der Verlauf der Operation war folgender: Nach unten konvexer Bogenschnitt und Freilegung des Gelenkes; Abtrennung von Adhärenzen der hinteren Kapselwand an der Vorderfläche des Femur. Die nicht palpable Patella fand sich als ein kleines rudimentäres Körperchen vor. Um eine Verlängerung des verkürzten Quadriceps zu erzielen, wurde derselbe in Abständen von 1 cm abwechselnd von beiden Seiten her eingeschnitten. Die Reposition war aber trotzdem noch nicht

möglich, da die starke Retraktion der Haut und der gesammten Weichteile die Tibia immer wieder zurückschnellen liess. Deshalb wurde die Tuberositas Tibiae abgemeisselt und an einer etwas erhöhten Stelle mittels Elfenbeinstiftes befestigt; dadurch gelang die Retention der Tibia. Durch Silberdrähte wurde weitere Sicherung der richtigen Lage von Tibia und Femur zu einander bewirkt. In der 4. Woche Entfernung des Elfenbeinstiftes, nach 5 Wochen völlige Heilung. Beide Beine sind gleich lang, das Kind geht ohne irgend eine Stütze ziemlich weite Strecken, ohne zu ermüden. Das Gelenk ist beweglich und lässt sich aktiv wie passiv bis zu ca 75° beugen. Das Resultat ist demnach ein durchaus befriedigendes.

Nach diesen Ausführungen möge es mir gestattet sein, den bisher bekannt gegebenen Fällen 2 neue hinzuzufügen, die mir durch die Güte meines hochverehrten Lehrers Herrn Prof. Dr. Ferd. Petersen zur Veröffentlichung überlassen sind. Es handelt sich um einen Fall von angeborener doppelseitiger und einen solchen von linksseitiger Kniegelenks verrenkung, von denen der erstere um so mehr des Interessanten bietet, als es sich um eine jetzt 21jährige Person handelt, die als 15 Wochen altes Mädchen hier im Anscharkrankenhause auf kurze Zeit in Behandlung war. Ich beginne mit der Beschreibung dieses Falles.

Anamnese: Die Eltern der E. Schr., jetzt tot, waren normal gebaut und im übrigen gesund. Der Vater starb am Schlaganfall, die Mutter an Uteruscarcinom. 7 Geschwister leben, sämtlich ohne irgend welche Missbildungen, eine Schwester ist an Phthise gestorben.

E. Schr. wurde mit stark hyperextendirten Beinen geboren, sonst war die Geburt normal. Sie kam im Oktober 1880 nach hier in die Poliklinik in Behandlung, blieb aber nur kurze Zeit hier. Den damaligen Befund bieten uns nebenstehende Zeichnungen:

In Figur 1 sehen wir beide Beine im Hüftgelenk leicht flectirt, im Kniegelenke stark hyperextendirt; hinten in der Kniekehle eine durch die Femurcondylen bedingte Vorwölbung, vorm Knie mehrere querverlaufende tiefe Hautfalten; die

Unterschenkel abduzirt, auswärts rotirt; im übrigen Fussgelenke und Fuss normal.

Figur 1.

Figur 2.

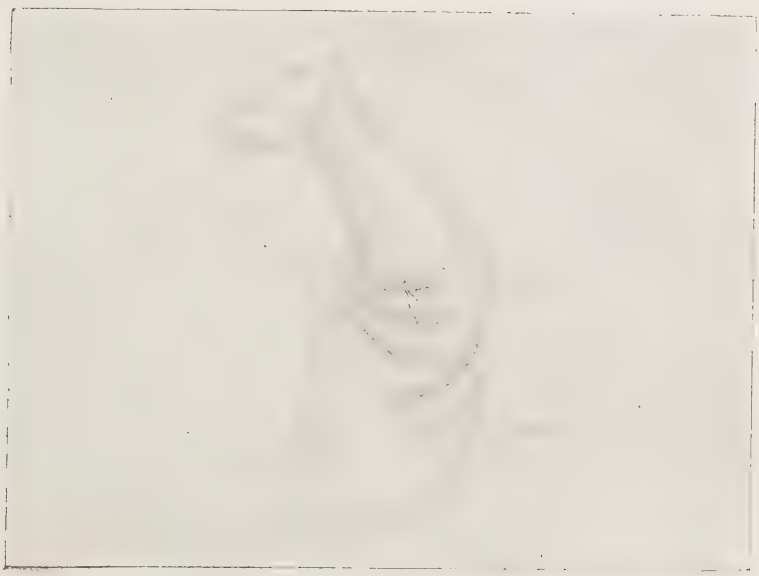

In Figur 2 haben wir den rechten Fuss in Seitenansicht mit genauer Zeichnung der Lage der Teile des knöchernen Skeletts zu einander, soweit es eben durch Abtasten bestimmt werden konnte. Wir sehen deutlich die starke Hyperextension bis zu beinahe einem rechten Winkel, die Oberschenkelknorren nach hinten in die Kniekehle vorspringen, den Tibiakopf auf das untere vordere Femurende verlagert, die Patella nach oben gezogen, im übrigen Tibia und Fibula normal und in normaler Lage zu einander.

Patientin kam aber dann in ihrer Heimat Preetz ins Krankenhaus, wo sie ein ganzes Jahr lang in Behandlung blieb. Die Luxation wurde zu reponiren versucht, das Bein eingegipst, geschient und mit Bandagen aller Art behandelt, aber erst nach langem Gebrauch der verschiedensten Apparate lernte Patientin mit dem 9. Jahre gehen, anfangs nur auf kurze Strecken, jetzt kann sie sogar eine ganze Stunde ohne jegliche Stütze marschiren.

Status praesens:

E. Sch., von kleiner Statur und gut ernährt, ist sonst vollkommen gesund. Der Thorax regelmässig gebaut, Muskulatur mittelmässig kräftig. Die oberen Extremitäten sind gut entwickelt, ohne jegliche Verbiegung. Die kleine Statur ist auf Rechnung der unteren Extremitäten zu setzen.

Im Hüftgelenke sind alle Bewegungen beiderseits aktiv und passiv normal auszuführen. Maasse sind nicht anzugeben, da Patientin die Besichtigung nicht gestattet.

Betrachten wir die Kniegegend von vorn, so fallen uns mehrere tiefe Hautfalten sofort in die Augen; die Haut ist leicht verschieblich, in der Kniekehle mehr straff gespannt; man fühlt dort die beiden rundlichen vorspringenden Femurcondylen. Die Tibia ist nach oben etwa 3 cm auf das untere, vordere Femurende verlagert, oberhalb des Tibiakopfes fühlt man eine tiefe Grube, in welcher, nach oben und aussen verzogen, beiderseits die Patella durchzutasten ist, links von ziemlich normaler Grösse, rechts mehr rudimentär. Die Flexion ist in beiden Gelenken etwa bis zu 75^0 möglich, dabei spannt sich die Haut vorm Knie. Die Extension ist

eben bis zur Geraden möglich, dagegen lassen sich beiderseits sehr ausgiebige seitliche Bewegungen ausführen. Bei stärkeren Beugungsversuchen empfindet Patientin Schmerzen, und die Unterschenkel federn wieder in Extension zurück.

Bei Bewegungen im Kniegelenke hört und fühlt man zuweilen mit der aufgelegten Hand ein Knacken, das Patientin auch mitunter beim Gehen verspürt. Seit ihrem 10. Lebensjahre hat sie keine Bandagen mehr getragen. Beim Gehen ist ein deutliches Wiegen des Rumpfes in den Hüften zu konstatiren. Die Muskulatur am Oberschenkel ist mässig gut entwickelt, der Quadriceps nicht contrahirt, die Flexoren sind nach vorn verlagert. Die Unterschenkel zeigen beiderseits in der obern Hälfte starke rachitische Verbiegungen, die Tuberositas Tibiae springt jederseits sehr stark vor. Im übrigen sind Unterschenkel und Fuss völlig normal gebaut.

Durchleuchtung mittels Röntgen wird leider verweigert.

Im Falle II. haben wir denselben anatomischen Befund, wie im vorhergehenden. Das Kind, Christine Th., ist 4 Wochen alt; das Beinchen, — es ist auch hier, wie bei den meisten einseitigen, das linke betroffen, — wurde von dem am 8. Tage nach der Geburt hinzugezogenen Arzte nach vorgenommener Reposition, in Gipsverband gelegt. 8 Tage später Anlegung eines Pappverbandes mit eingelegter Schiene. Derselbe war aber nach einigen Tagen völlig durchnässt, und die fehlerhafte Stellung war wiederum eingetreten. Dann kam Patientin nach hier in poliklinische Behandlung:

Das Knie wurde zur Vornahme der Reposition stark gebeugt, dabei gleichzeitig ein Druck auf die nach hinten vorspringenden Femurcondylen ausgeübt, bis diese für das Gefühl verschwunden waren, und auf diese Weise die Einrenkung vollendet. Beim Loslassen stellte sich die Verrenkung wieder her; es wurde deshalb nach wiederholter Einrenkung das Kniegelenk in spitzwinkliger Stellung fixirt, zuletzt mit einem Gipsverbande, mit dem das Kind entlassen wurde.

Als das Kind am 3. VII. wieder vorgestellt wurde, blieb nach Abnahme des Gipsverbandes das Gelenk in spitzwinkliger Stellung stehen, eine Reluxation trat nicht ein. Darauf noch für einige Zeit Gypsverband.

Wir haben hier also 2 Fälle von angeborener Luxation im Kniegelenke, bei denen in dem einen Falle die Reposition zwar nicht gelungen, aber immerhin doch, wenn auch nach jahrelanger Mühe und Geduld von seiten des Arztes und der Patientin, soviel erreicht ist, dass letztere ohne grössere Beschwerden ihre häuslichen Arbeiten verrichten kann, während im andern Falle völlige Heilung erzielt ist.

* * *

Zum Schlusse ist es mir eine angenehme Pflicht, Herrn Prof. Dr. Ferd. Petersen für die Überlassung des Themas, sowie für die gütige Unterstützung bei der Ausarbeitung desselben meinen besten Dank auszusprechen.

Litteratur.

A. Hoffa, Lehrbuch der orthopädischen Chirurgie, Stuttgart 1902.

Carl Müller, Über congenitale Luxationen im Knie. Arbeiten aus der chirurgischen Universitäts-Poliklinik zu Leipzig 1888.

Gustav Muskat, Die congenitalen Luxationen im Kniegelenk, Archiv für klinische Chirurgie 1897.

Gustav Drehmann, Die congenitalen Luxationen des Kniegelenks, Zeitschrift für orthopädische Chirurgie. VII. 1900.

Julius Wolff, Über einen Fall von „willkürlicher" angeborener präfemoraler Kniegelenksluxation nebst anderweitigen angeborenen Anomalien fast sämtlicher Gelenke des Körpers. Zeitschrift für orthopädische Chirurgie 1893.

Carl Spörri, Über die congenitale Luxation des Kniegelenks. Inaugural-Dissertation, Zürich 1892.

Diruf, Ein Beitrag zu den congenitalen Difformitäten. Inaugural-Dissertation, Erlangen 1900.

Vita.

Heinrich Bisping, katholischer Confession, wurde geboren am 12. December 1876 zu Emsdetten in Westfalen. Ich besuchte 4 Jahre die Rektoratschule in meiner Heimat, dann 5 Jahre das Gymnasium zu Rheine, das ich Ostern 1897 mit dem Zeugnis der Reife verliess. Zunächst studirte ich darauf 3 Semester Theologie in Münster i./Westf., wandte mich dann aber dem Studium der Medicin zu und besuchte die Universitäten Kiel, Erlangen, München und Berlin. In Kiel bestand ich am 7. November 1899 die ärztliche Vorprüfung, am 1. Juli 1902 das medicinische Staatsexamen und am 26. Juli das Examen rigorosum.